


Первая медицинская помощь при травмах и повреждениях верхних и нижних конечностей.



Травма (от греч. trauma — рана),
повреждение в организме человека,
вызванное действием факторов внешней
среды.

ТРАВМА



от вида травмирующего фактора

- **механические**
- термические
- химические травмы
- баротравмы
- электротравмы
- комбинированные травмы



от продолжительности воздействия травмирующего фактора

- острые
- хронические травмы



от обстоятельств, при которых произошла травма

- бытовые
- производственные
- спортивные
- боевые и т.д.

Механические травмы могут быть:

* открытыми (раны) и закрытыми

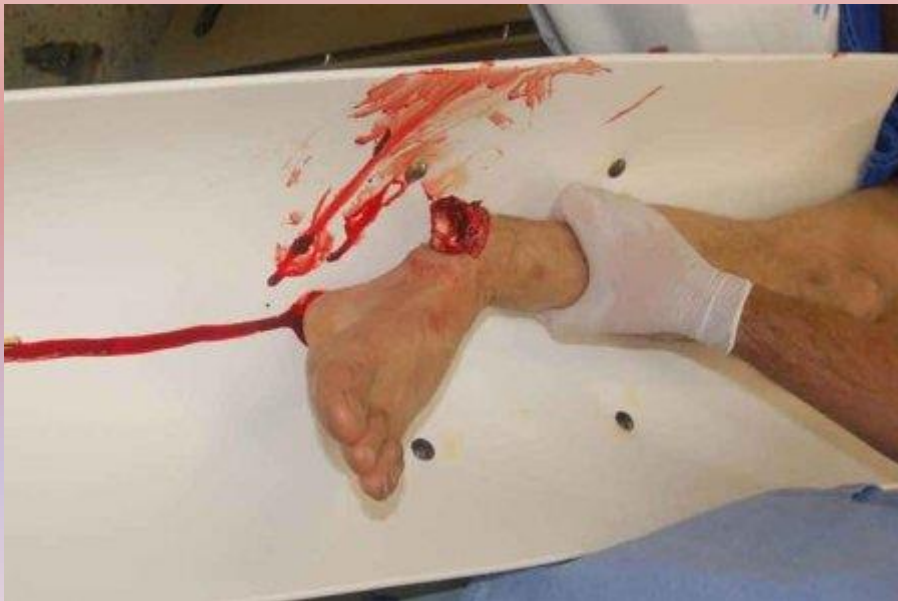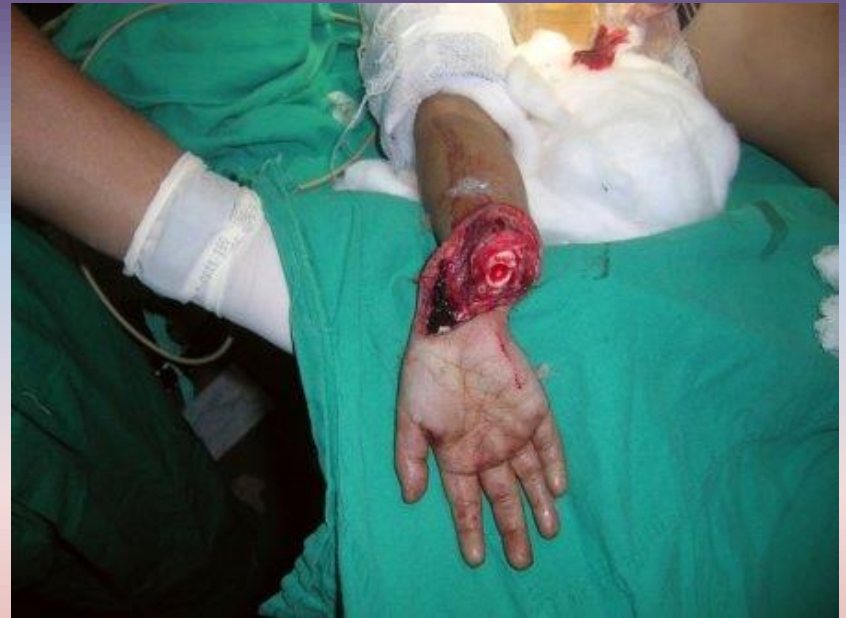* не осложнёнными и с развитием осложнений (остеомиелит, сепсис)

* изолированными
(в пределах органа или сегмента конечности)

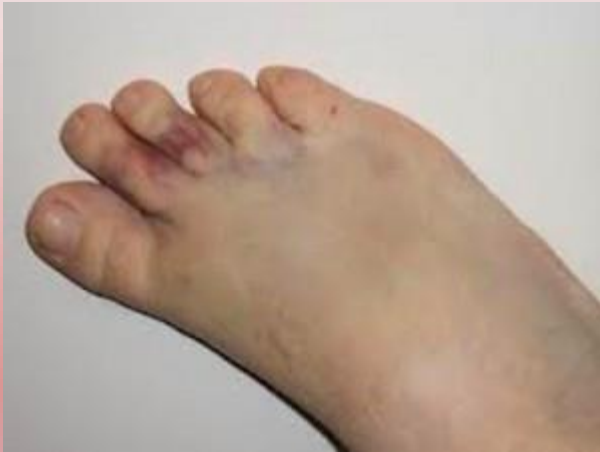* множественными (повреждение нескольких органов в одной полости или нескольких сегментов конечности)

* сочетанными (одновременные повреждения внутренних органов и опорно-двигательного аппарата)

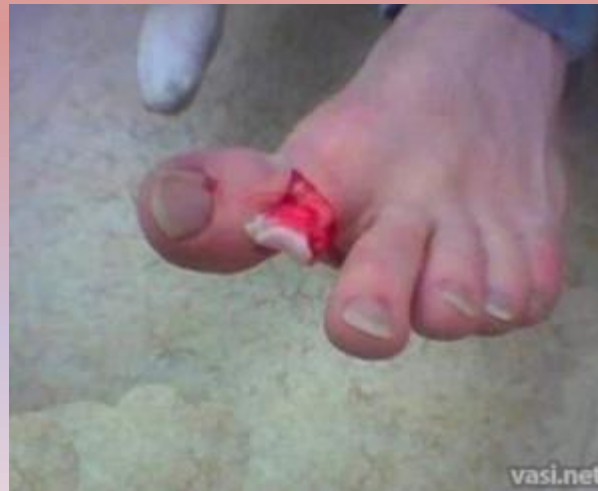Переломы



Перелом - частичное или полное нарушение целостности кости в результате ее удара, сжатия, сдавления, перегиба (во время падения).

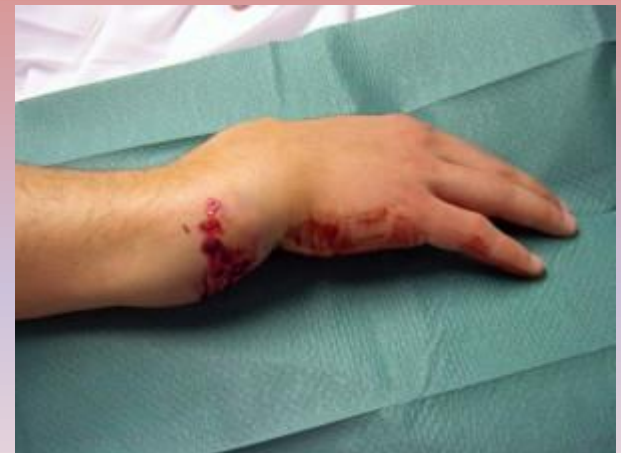
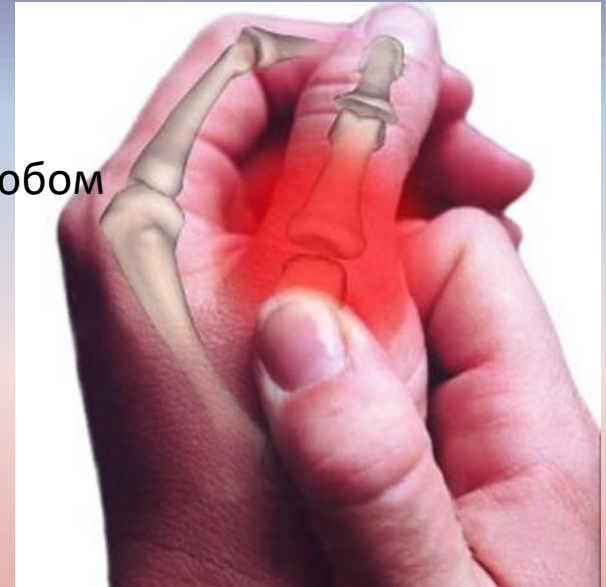
Переломы делятся на закрытые (без повреждения кожи) и открытые, при которых имеется повреждение кожи в зоне перелома.



Клинические признаки:

1. резкая боль, усиливающаяся при любом движении и нагрузке на конечность
2. изменение положения и формы конечности
3. нарушения функции конечности (невозможность ею пользоваться)
4. появление отечности и кровоподтека в зоне перелома
5. укорочение конечности
6. патологическая (ненормальная) подвижность кости





Первая помощь при переломах костей:

1. создание неподвижности костей в области перелома;
2. проведение мер, направленных на борьбу с шоком или на его предупреждение;
3. организация быстрой доставки пострадавшего в лечебное учреждение.



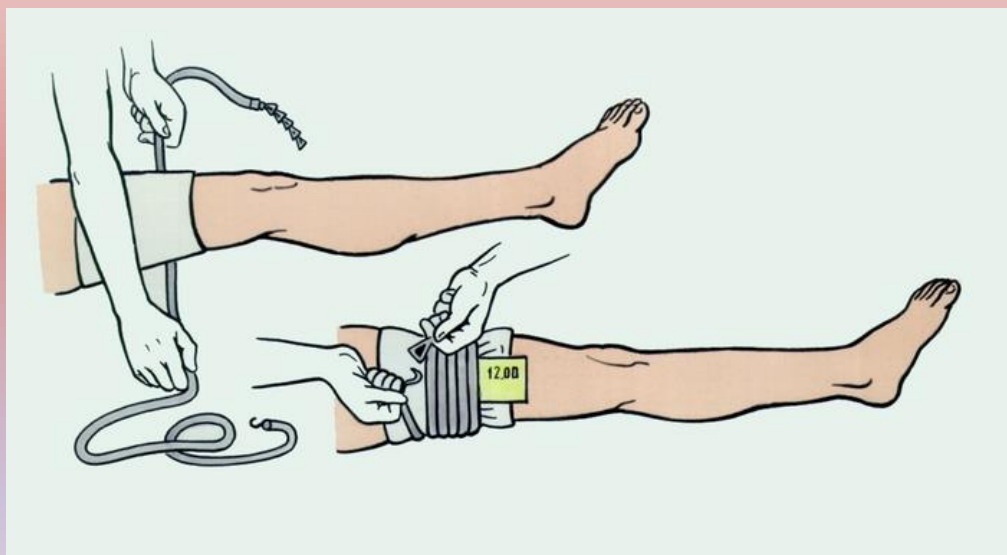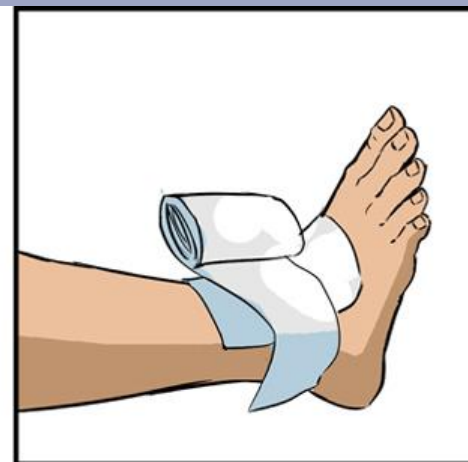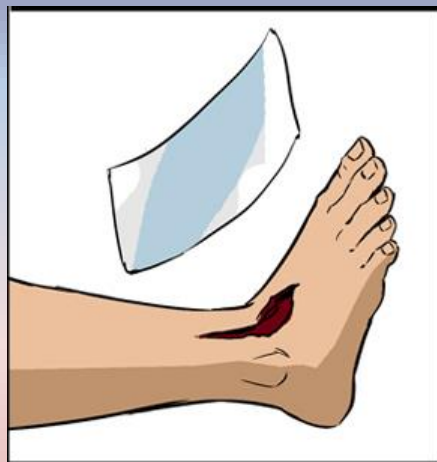ИММОБИЛИЗАЦИЯ

Иммобилизация конечности достигается наложением транспортных шин или шин из подручного твердого материала.

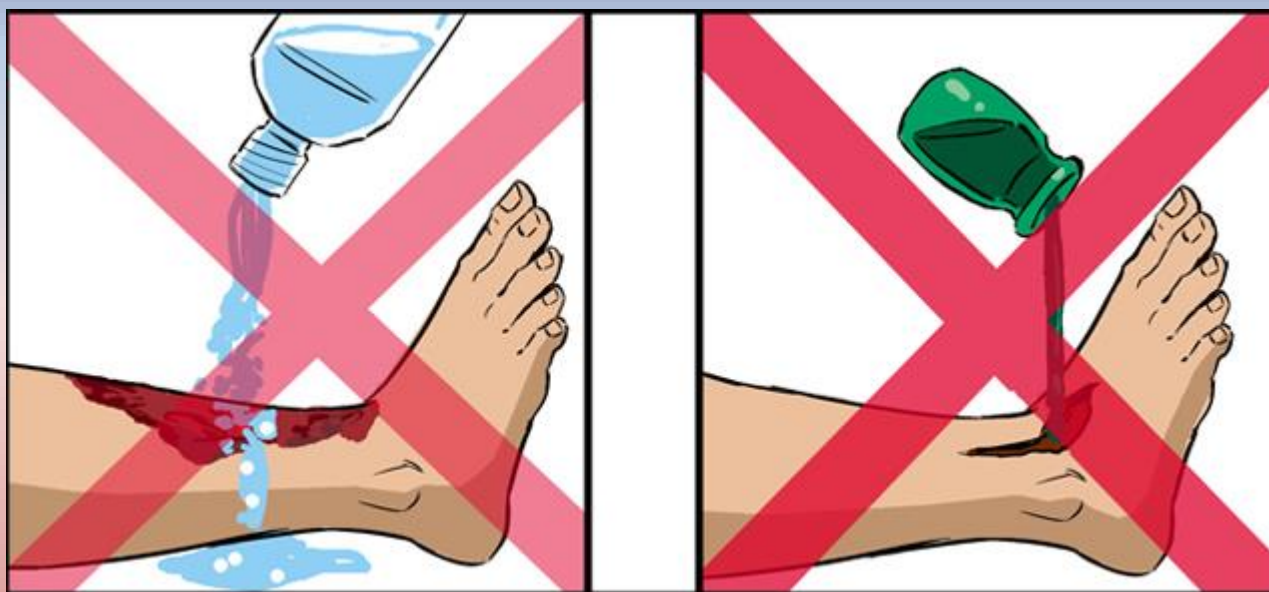

Наложение шины нужно проводить **непосредственно на месте происшествия** и только после этого транспортировать больного.

При открытом переломе перед иммобилизацией конечности необходимо наложить асептическую повязку.



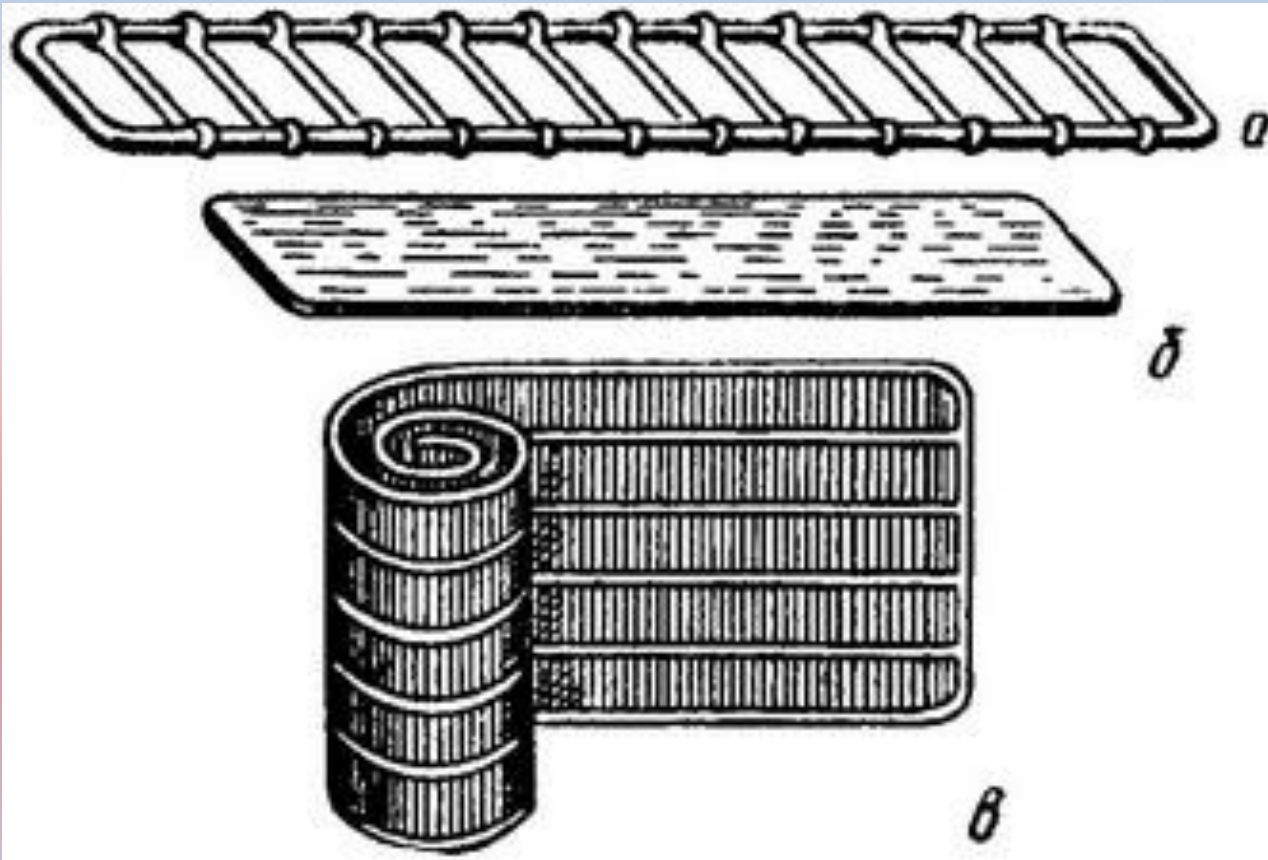
При кровотечении из раны должны быть применены способы временной остановки кровотечения (давящая повязка, наложение жгута).



Нельзя!
Промывать рану водой.

Нельзя!
Вливать в рану спиртовые или любые
другие растворы.

Стандартные шины.

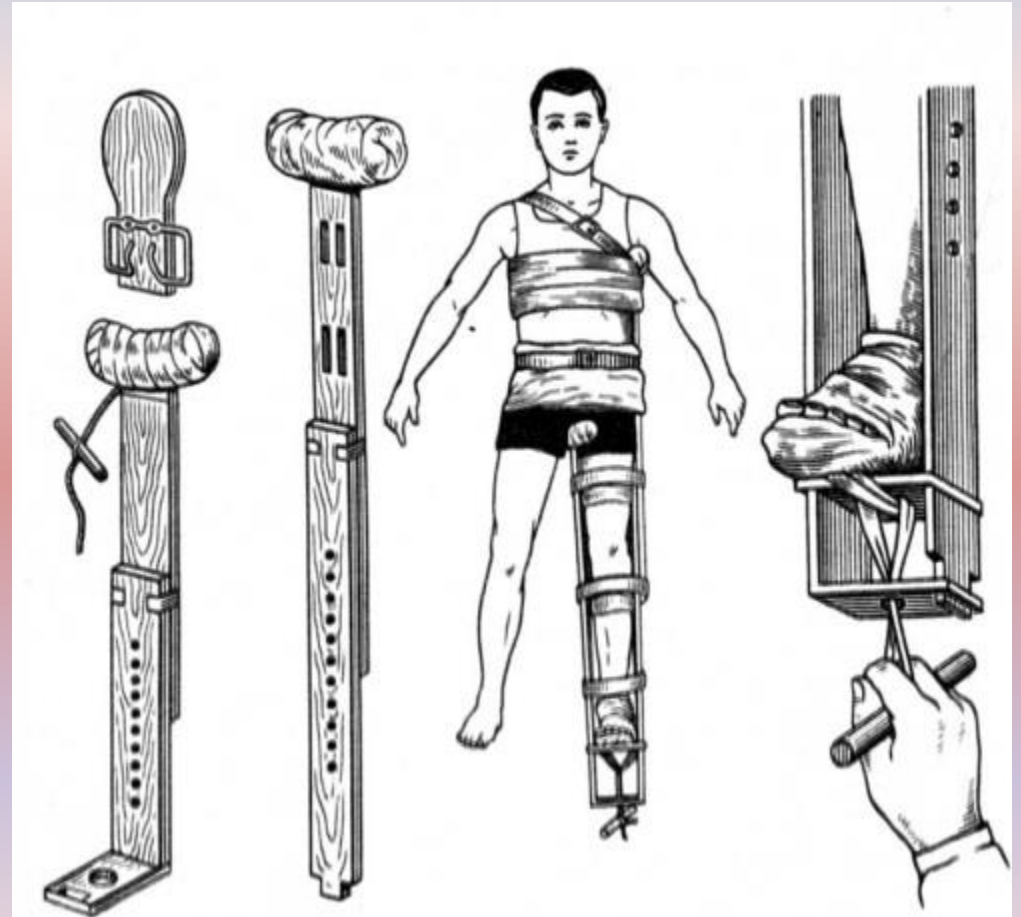


а — лестничная

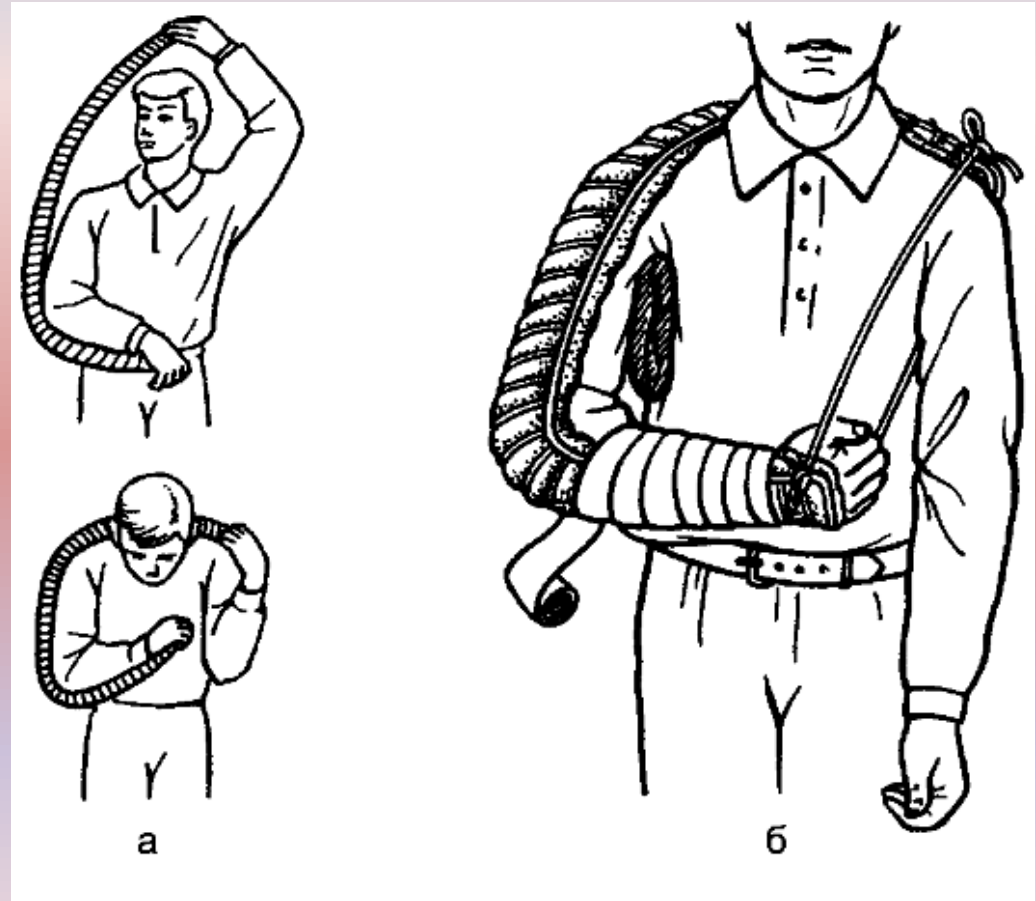
б — фанерная

в — сетчатая

Шина Дитерихса




Шина Крамера

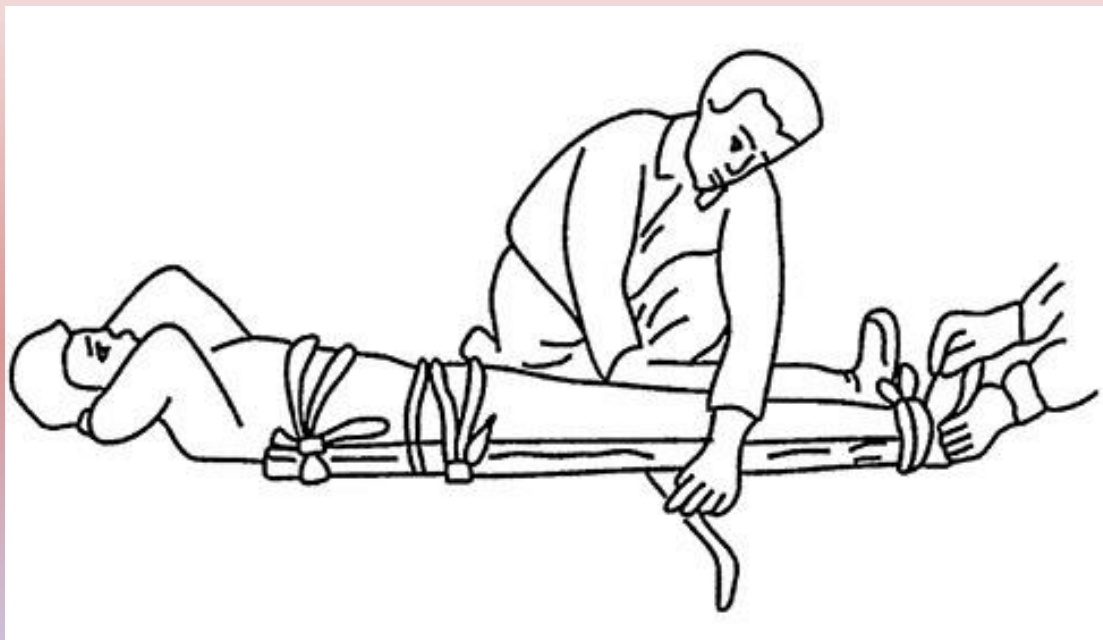

Правила наложения шин:

1. При переломе костей предплечья или плеча шину накладывают на всю руку, согнутую под углом 90° .

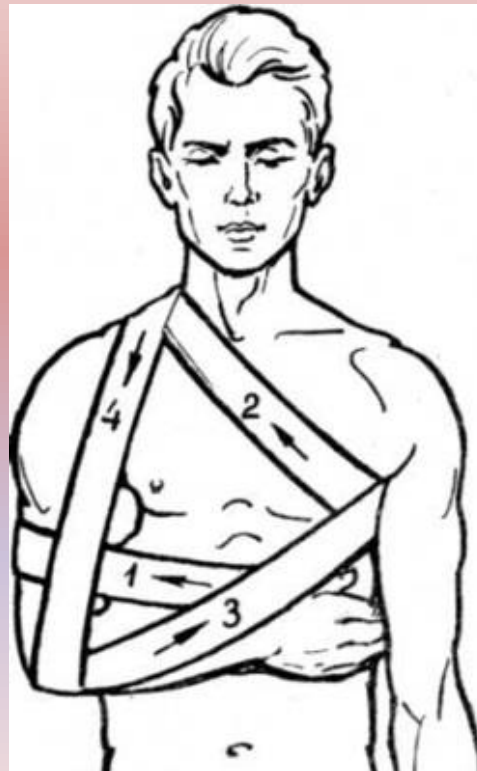


2. При переломах **бедра** обездвиживают **все суставы**, т. е. накладывают шину на всю ногу в выпрямленном положении.



3. Перед наложением шины обертывают марлей или любой тканью. Костные выступы (мышцелки) защищают ватными прокладками

4. При отсутствии стандартных шин и подходящих предметов поврежденную ногу прибинтовывают к здоровой, а поврежденную руку, согнутую под прямым углом, — к туловищу.



Перелом бедренной кости



Оказание помощи:

От стопы до подмышечной области прибинтовываются шины, а по внутренней поверхности - от подошвы до промежности.

Если больница или медпункт от места катастрофы далеко, нужно еще одну шину прибинтовать сзади, от стопы до лопатки.

Если нет шин, можно прибинтовать поврежденную ногу к вытянутой здоровой.

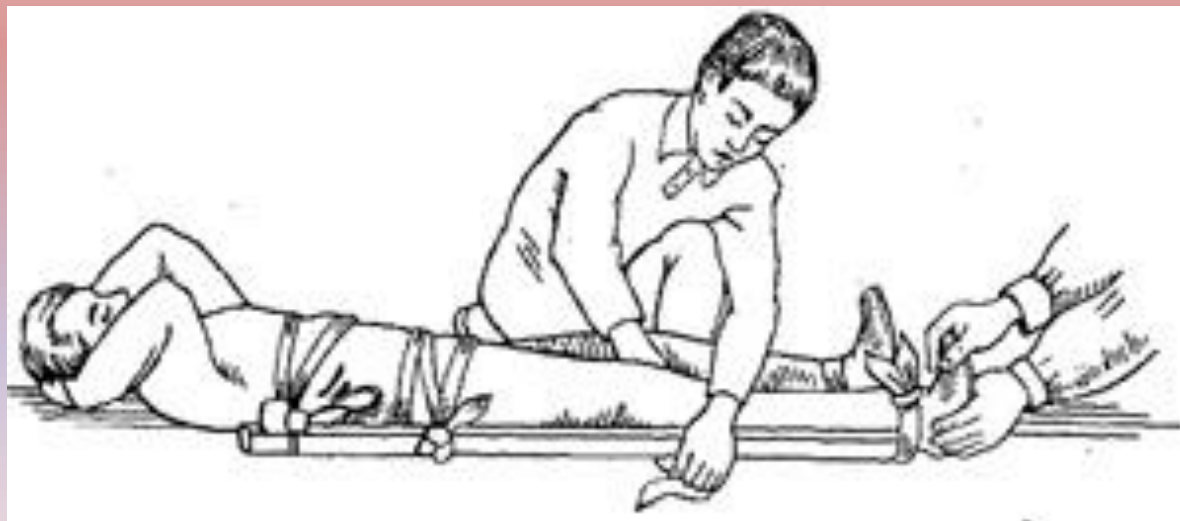

Переломы костей голени



Оказание помощи:

Шина накладывается по задней поверхности поврежденной ноги, от стопы до ягодиц, и фиксируется бинтом в области коленного и голеностопного суставов.



Переломы костей кисти и пальцев

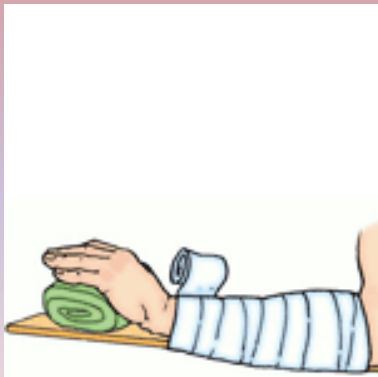


Оказание помощи:

Поврежденные полусогнутые пальцы (придают хватательное положение кисти) прибинтовывают к ватному валику, подвешивают на косынку или шинируют.

ВВ!

Фиксировать пальцы в выпрямленном положении недопустимо.



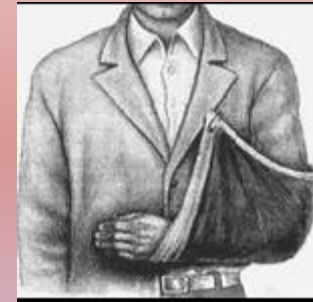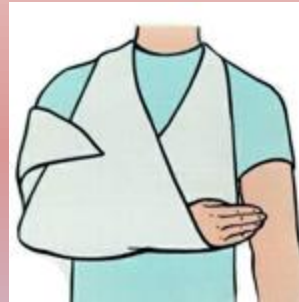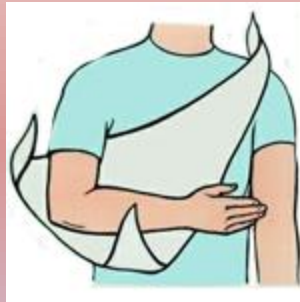Перелом ключиц



Опасны повреждения смещаемыми отломками кости крупных подключичных сосудов!

Оказание помощи:

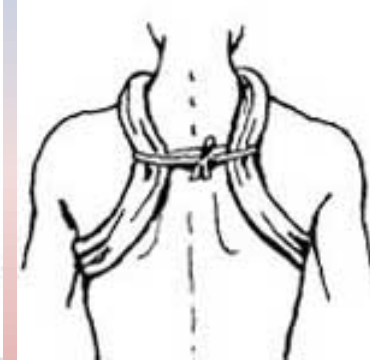
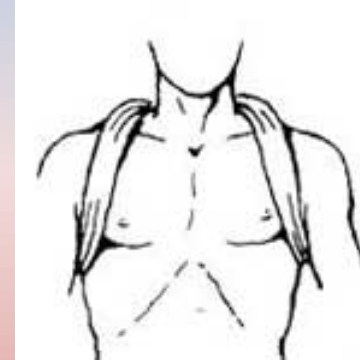
Для создания покоя следует подвесить руку на стороне повреждения на косынку или на поднятую полу пиджака.



Иммобилизация отломков ключицы достигается бинтовой повязкой Дезо или сведением рук за спиной при помощи ватно-марлевых колец (также можно руки связать за спиной ремнем).

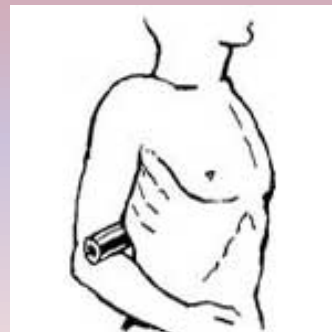
Иммобилизация ключицы с помощью платка или шарфа

- набросить полотно ткани на шею, завести концы под руки и завязать их. Затем связать получившееся кольцо перемычкой в области лопаток. Лопатки после наложения кольца должны быть сведены вместе. Плечи расправляются, и отломки ключицы не будут травмировать окружающие ткани за счёт излишней подвижности.



Иммобилизация с помощью палки

- обе руки надо согнуть в локтевых суставах, отвести их немного назад и продеть в получившееся между спиной и руками расстояние (уголки) палку.



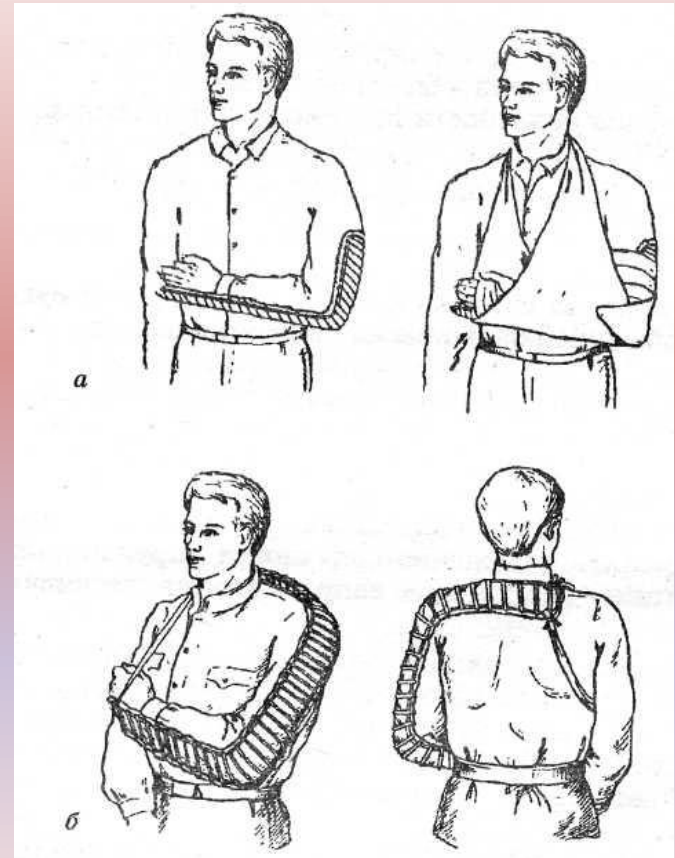
Переломы костей предплечья и плечевой КОСТИ



Оказание помощи:

Согнув поврежденную руку в локтевом суставе и повернув ладонь к груди, накладывают шину от пальцев до противоположного плечевого сустава на спине.

Если нет шины, можно прибинтовать поврежденную руку к туловищу или подвесить ее на косынке, на поднятую полу пиджака.



Переломы ребер



Оказание помощи:

Туго забинтовать грудную клетку в месте перелома.

Переломы костей стопы



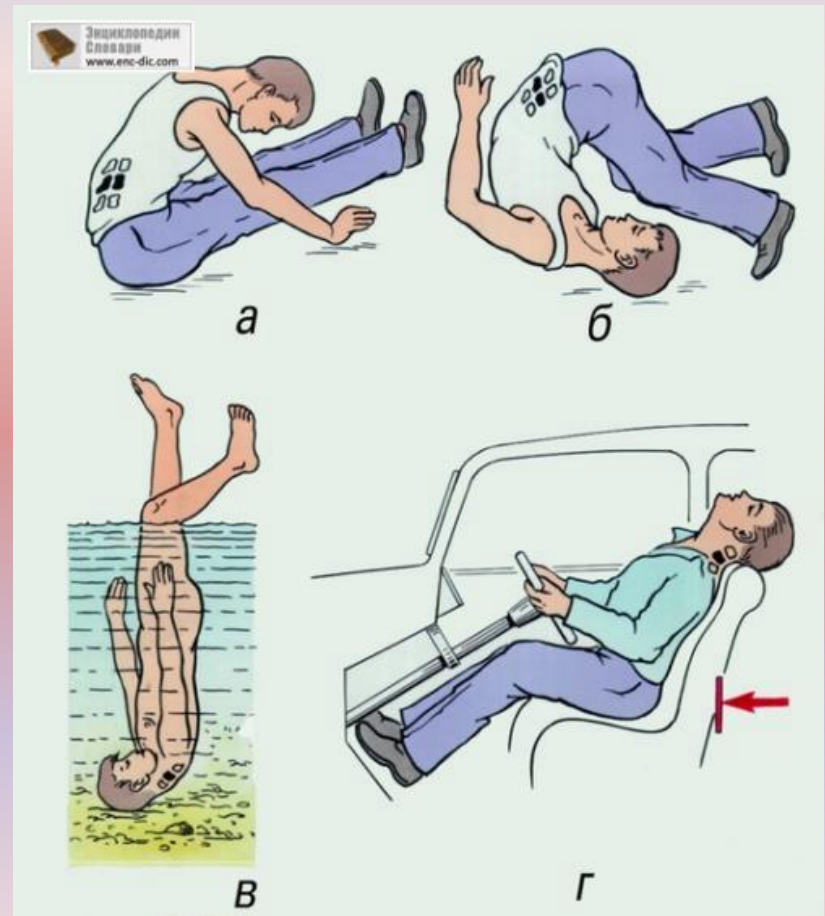
Оказание помощи:

К подошве прибинтовывается дощечка.

Перелом позвоночника - чрезвычайно тяжелая травма.

Клинические признаки:

- появляется сильная боль в поврежденной области
- исчезает чувствительность
- наступает паралич ног
- иногда нарушается мочеотделение



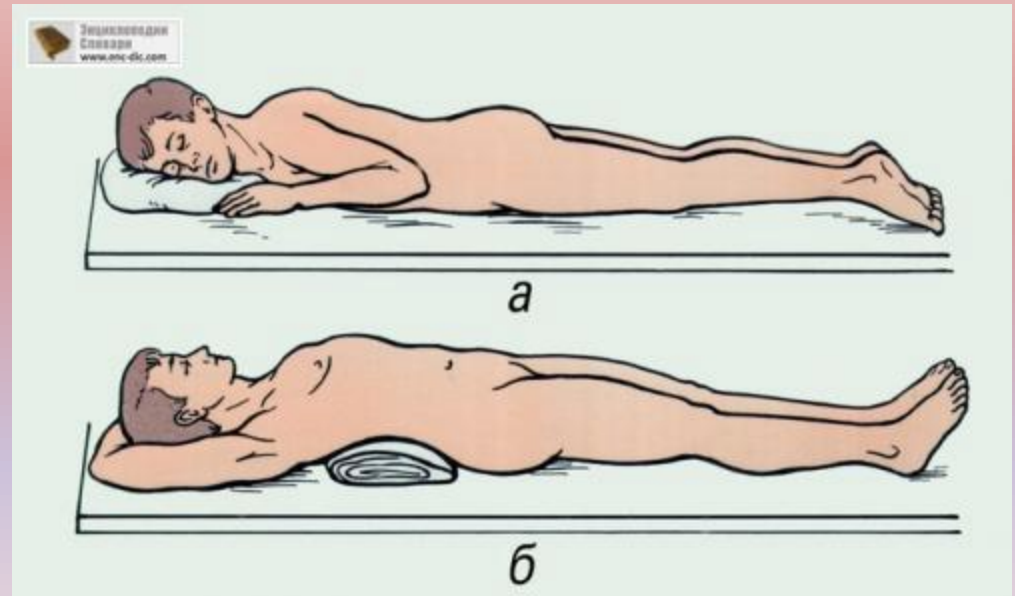


Оказание помощи:

Категорически запрещается пострадавшего с подозрением на перелом позвоночника сажать, ставить на ноги!

Создать покой, уложив его на ровную твердую поверхность - деревянный щит, доски. Эти же предметы используют для транспортной иммобилизации.

При отсутствии доски и бессознательном состоянии пострадавшего транспортировка наименее опасна на носилках в положении лежа на животе.



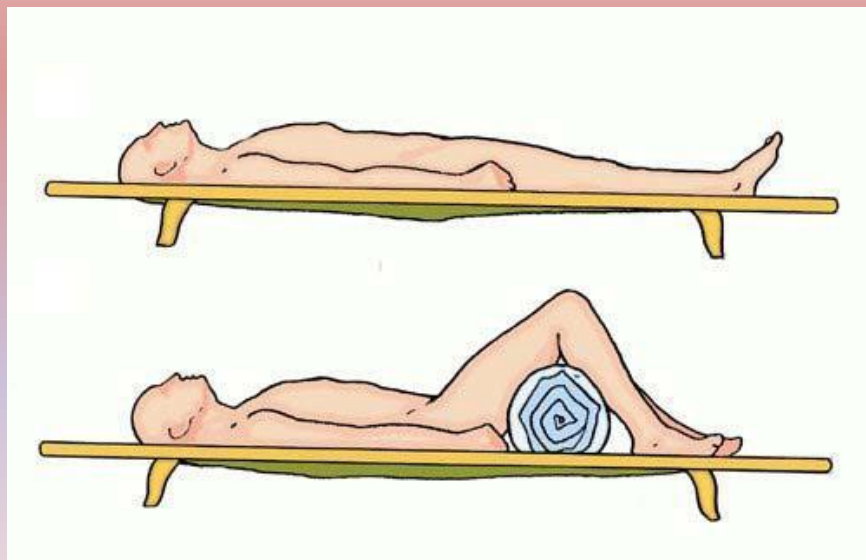
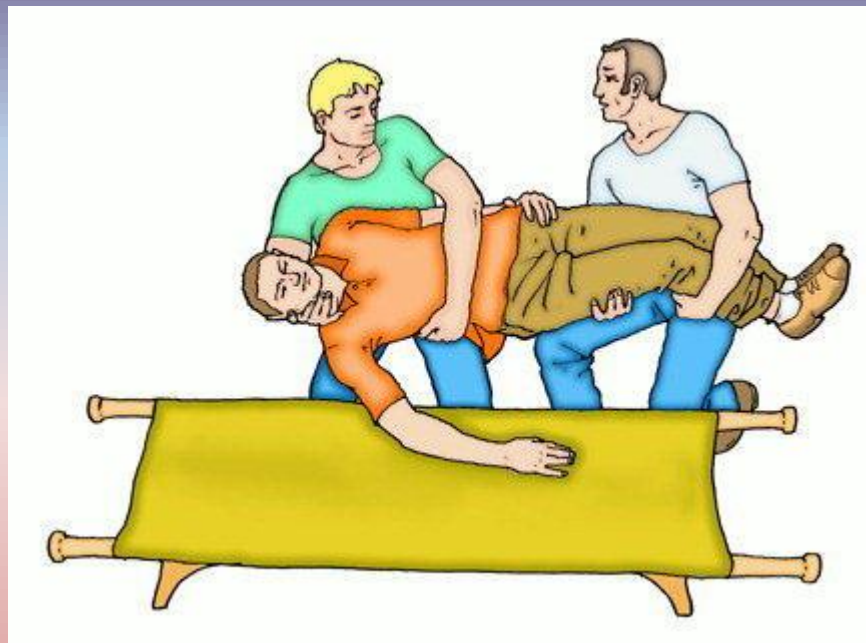
Укладывать пострадавшего на мягкие носилки нельзя!!!

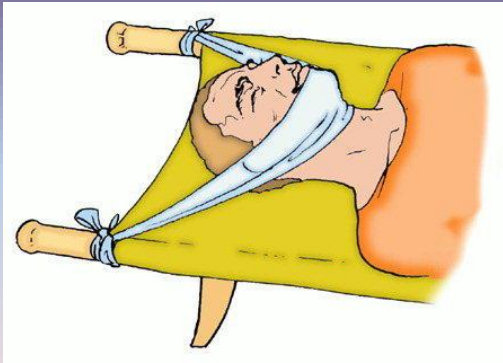
Можно - только на щит (широкую доску, фанеру, снятую с петель дверь), покрытый одеялом или пальто, на спину.

Поднимать его надо очень осторожно, в один прием, чтобы не вызвать смещения отломков и более тяжелых разрушений спинного мозга и органов таза.

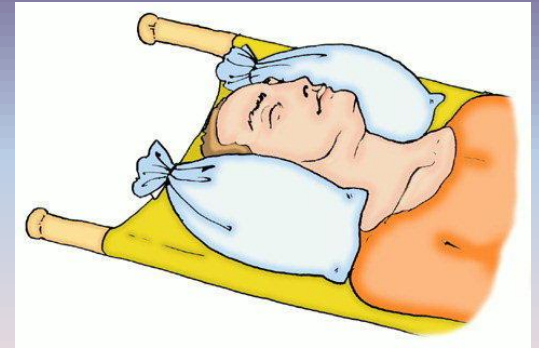
Несколько человек могут поднимать пострадавшего, взявшись за его одежду и действуя согласованно, по команде.

Если нет досок, щита, пострадавшего кладут на пол автомашины и везут осторожно (без тряски).

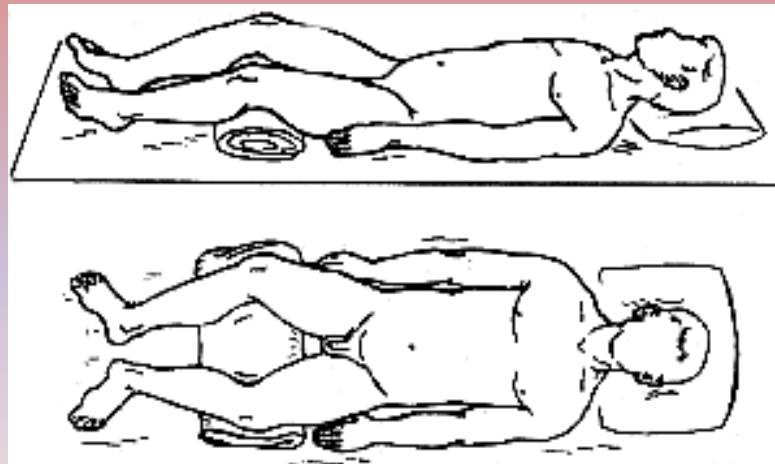




Человека с переломом шейного отдела позвоночника следует оставить на спине с валиком под лопатками, закрепить голову и шею, обложив их по бокам мягкими предметами.



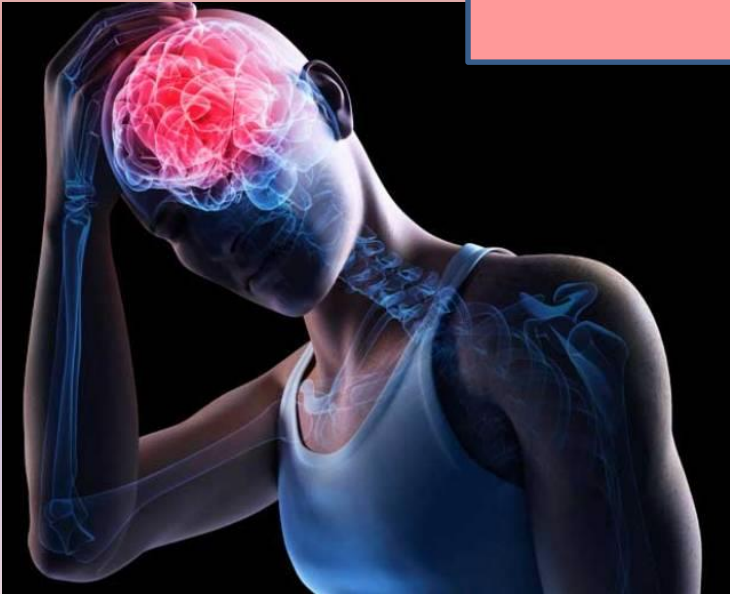Если повреждены кости таза, ноги пострадавшего несколько разводят в стороны (положение Лягушки) и под колени подкладывают плотный валик из сложенного одеяла, скатанной одежды.



Повреждение черепа и мозга

Для травмы мозга характерны
общемозговые симптомы:

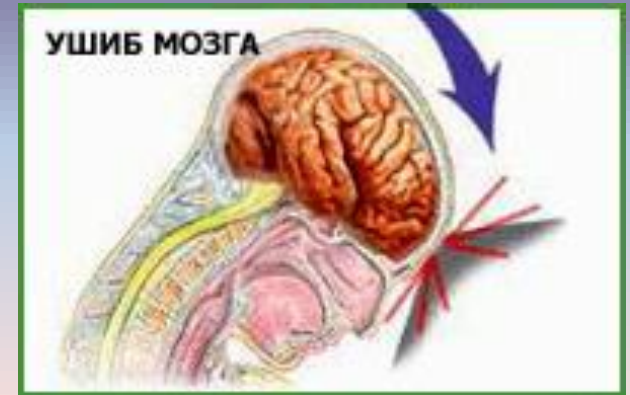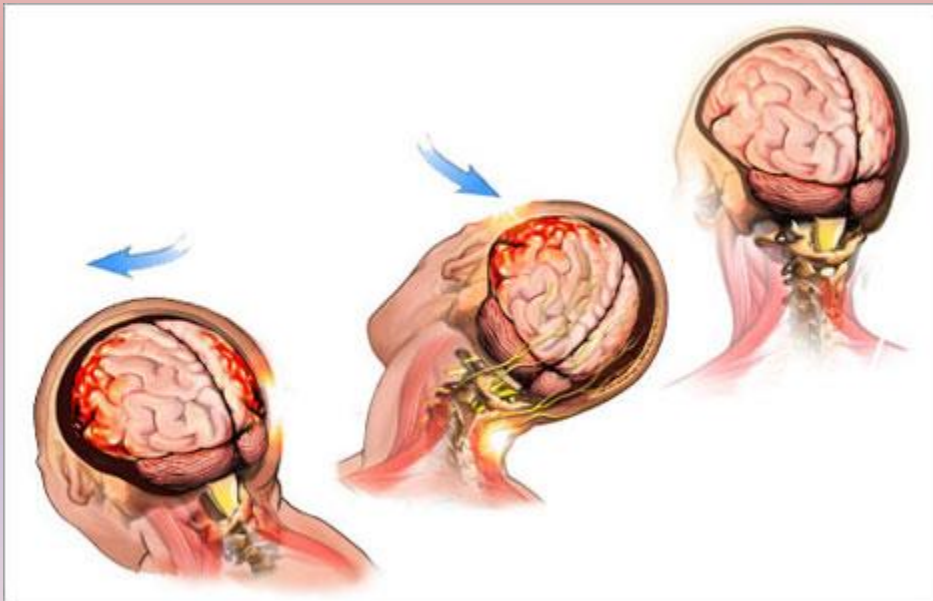
1. головокружение;
2. головная боль;
3. тошнота и рвота.



Выделяют повреждения мозга:

1. Сотрясение

основные симптомы - потеря сознания (от нескольких минут до суток и более) и ретроградная амнезия (пострадавший не может вспомнить событий, которые предшествовали травме).



2. Ушиб (контузия)

3. Сдавливание

появляются симптомы очагового поражения: нарушения речи, чувствительности, движений конечности, мимики и т. д.



Оказание помощи:

Пострадавшему придают горизонтальное положение.

К голове - пузырь со льдом или ткань, смоченную холодной водой.

Если пострадавший без сознания, необходимо очистить полость рта от слизи, рвотных масс, уложить его в фиксировано стабилизированное положение.

Транспортировку пострадавших с ранениями головы, повреждениями костей черепа и головного мозга следует осуществлять на носилках в положении лежа на спине.

Транспортировку пострадавших в бессознательном состоянии следует осуществлять в положении на боку.

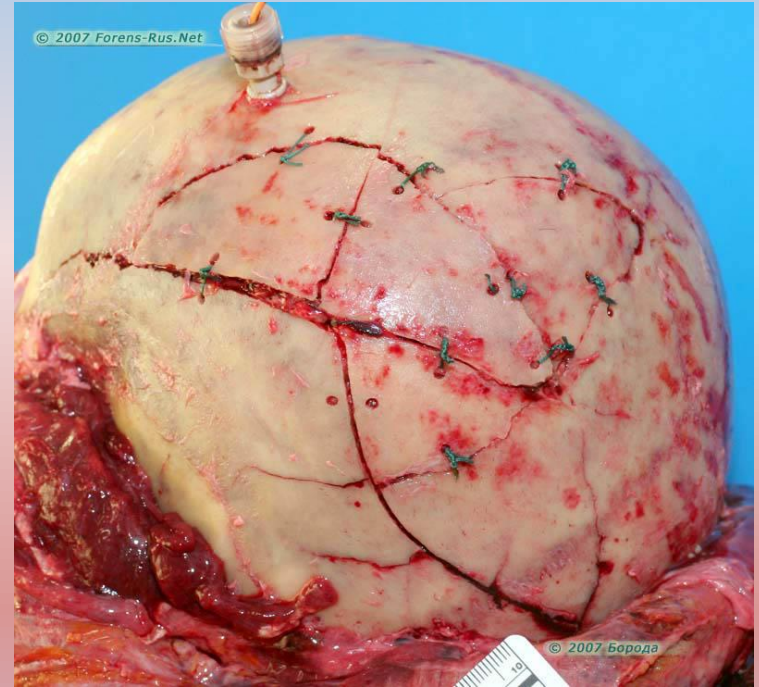
Это обеспечивает хорошую иммобилизацию головы и предупреждает развитие асфиксии от западения языка и аспирации рвотными массами.

Переломы костей черепа

Сломанные кости нередко повреждают головной мозг, он сдавливается в результате кровоизлияния.

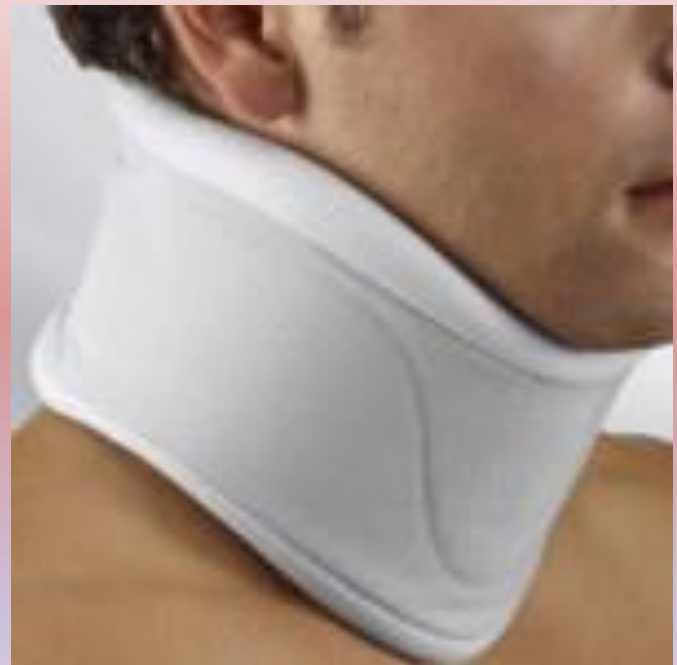Клинические признаки:

- нарушение формы черепа, определяется пролом (вмятина)
- истечение черепно-мозговой жидкости и крови из носа и ушей
- потеря сознания.



Оказание помощи:

Чтобы фиксировать шею и голову, на шею накладывают валик - воротник из мягкой ткани. Для перевозки тело пострадавшего кладут на спину, на щит, а его голову - на мягкую подушку.



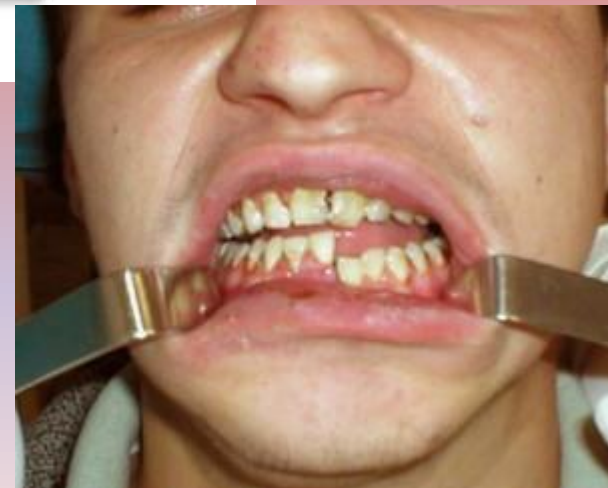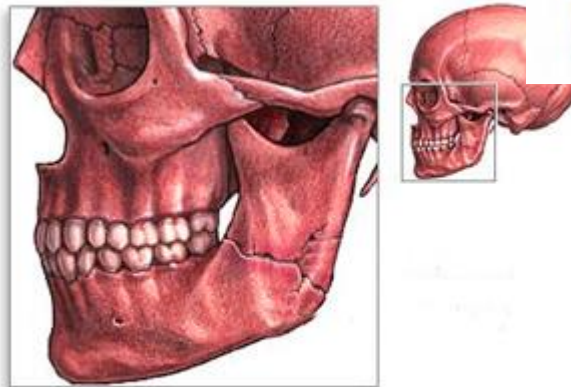
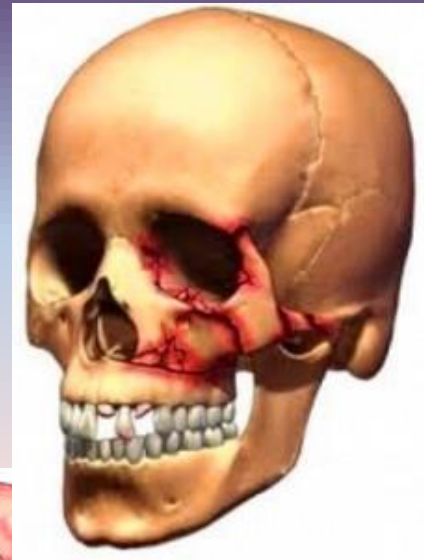Переломы челюстей

Клинические признаки:

Боль, смещение зубов, подвижность и хруст отломков.

При переломе нижней челюсти ограничивается ее подвижность. Плохо закрывается рот.

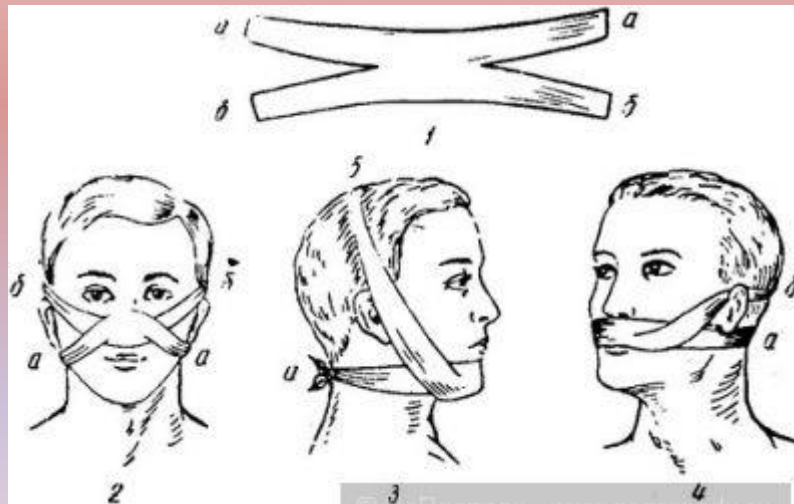
Вследствие тяжелых травм возможно западение языка и нарушение дыхания.





Оказание помощи:

Перед транспортировкой следует произвести иммобилизацию челюстей: при переломах нижней челюсти - путем наложения працевидной повязки, при переломах верхней - введением между челюстями полоски фанеры или линейки и фиксацией ее к голове.



В ЗАВЕРШЕНИИ...

Пострадавший без сознания

Необходимо считать, что травма, которая привела к потере сознания, повредила шейный отдел позвоночника.

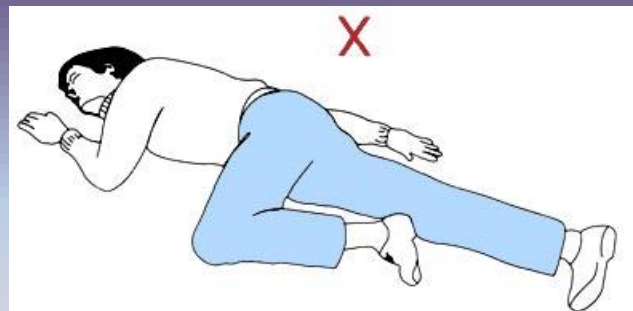Голову и шею нужно осторожно перевести в нейтральное (анатомическое) положение и зафиксировать в нем.

Если несмотря на грубую неустраненную деформацию позвоночника наложена воротниковая шина, то высок риск дальнейшего повреждения шейного отдела спинного мозга из-за искривления или сдавления. Деформация позвоночника должна быть устранена при условии, что попытки устранения не усиливают боль и не усугубляют неврологическую симптоматику.

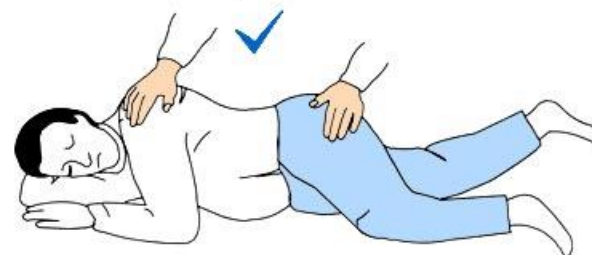Деформацию позвоночника также нельзя пытаться устранять, если голова заблокирована в положении кривошеи (что наблюдается при вращательных подвывихах в атлanto-осевом сочленении); в этих случаях голову фиксируют в том положении, в котором она находится.

Чрезвычайно важно, чтобы при переворачивании или подъеме пострадавшего в нейтральном положении поддерживался весь позвоночник.

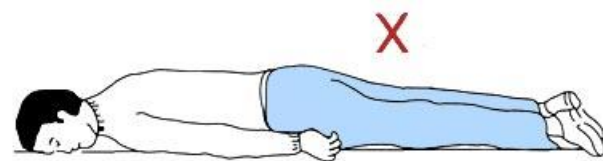Положение на спине (рис. г) обеспечивает наилучшую иммобилизацию позвоночника, позволяет проводить реанимационные мероприятия и быстро оценить характер травм.



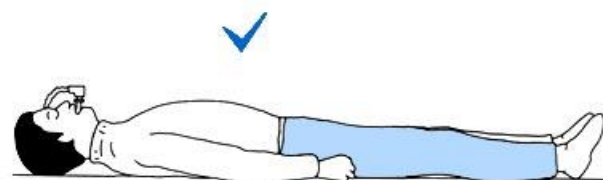(а) «Коматозная» поза. Обратите внимание — позвоночник находится в положении ротации



(б) Положение лежа на боку. Пострадавшего нужно поддерживать обеими руками в области плеча и бедра, чтобы предотвратить заваливание вперед или назад



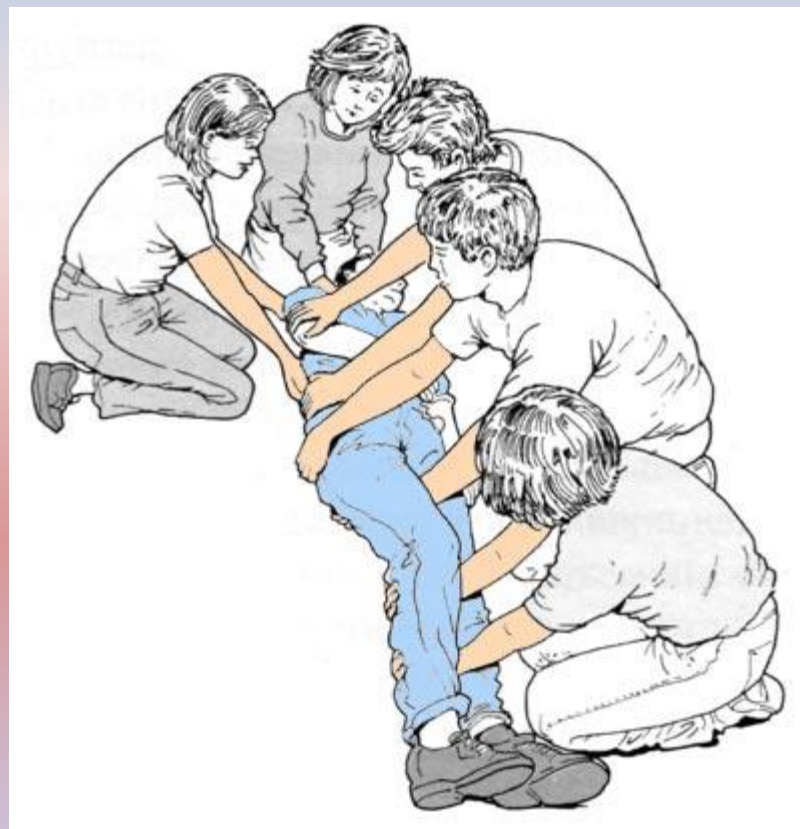
(в) Положение на животе затрудняет дыхание



(г) Положение на спине. Если пострадавший лежит на спине, необходимо обеспечить проходимость дыхательных путей. У пострадавших без сознания следует интубировать трахею

В положении на спине у пострадавших без сознания высок риск пассивной регургитации содержимого желудка и аспирации рвотных масс. Этих осложнений можно избежать посредством интубации трахеи.

Если интубировать трахею нельзя, то пострадавшего следует осторожно «перекатить как бревно» (то есть как единое целое) из положения на спине в модифицированное положение лежа на боку. В этом положении больной лежит на боку с подложенной под голову рукой, жидкое содержимое свободно оттекает изо рта (и не попадает в дыхательные пути), а жесткий воротник, наложенный до перекачивания, сводит к минимуму движения в шейном отделе позвоночника.



«Если доктор знает, как называется ваше недомогание, это еще не значит, что он знает, что это такое».

автор неизвестен



СПАСИБО ЗА ВНИМАНИЕ